Pega Medical™

Fassier-Duval

Telescopic IM System™

Zur Behandlung von Osteogenesis imperfecta, Tibia-Pseudarthrose und anderen Knochendeformitäten

OPERATIONSTECHNIK

Fassier-Duval

Telescopic IM System™

Das **Fassier-Duval Telescopic Intra-Medullary System™** ist ein innovativer Nagel für Patienten mit Osteogenesis imperfecta (OI), Skelettdysplasie und anderen Knochendeformitäten. Er wurde zur Vorbeugung oder Stabilisierung von Frakturen oder zur Korrektur von Deformitäten der Röhrenknochen während der Wachstumsphase entwickelt. Er ist für Kinder ab 18 Monaten mit OI und Pseudarthrose indiziert und kann auch zusammen mit externen Fixateuren bei älteren Kindern oder kleinwüchsigen Erwachsenen mit Beinlängendiskrepanz verwendet werden. Fassier-Duval-Nägel wurden für Femur, Tibia und Humerus entwickelt.

Die Fassier-Duval-Nägel sind aus medizinischem Edelstahl (SS316L, ASTM F138) gefertigt und in fünf Durchmessern erhältlich: 3.2, 4.0, 4.8, 5.6 and 6.4 mm.

Femurnagel

Wahl der Operationstechnik 3

Wahl der Nagelgröße 3

Offene Osteotomie 4

Perkutane Osteotomie 9

Spezifikationen des Femurimplantats 10

Tibianagel

Wahl der Nagelgröße 11

Offene Osteotomie 12

Weitere Fixationsoptionen 15

Spezifikationen für Tibia- und Humerusimplantate 16

Humerusnagel

Hintergrund 17

Offene Osteotomie 18

Verschluss 20

Fassier-Duval Telescopic Intra-Medullary System™

Entwickelt in Zusammenarbeit mit:

FRANÇOIS FASSIER, MD, FRCS(C)
Shriners Hospital for Children
Montreal, Canada

PIERRE DUVAL, MD, FRCS(C)
Hôpital Brôme-Missisquoi-Perkins
Quebec, Canada

DROR PALEY, MD, FRCS(C)
St Mary's Hospital
West Palm Beach, Florida, USA

OPERATIONSTECHNIK

Standardtechnik ist die offene Osteotomie. Bei Patienten mit großen Knochen und dünner Kortikalis wird jedoch eine perkutane Osteotomie empfohlen.

WAHL DER NAGELGRÖSSE

WAHL DES DURCHMESSERS

Die Wahl des Nageldurchmessers richtet sich nach dem Durchmesser des Markraumisthmus.

WAHL DER LÄNGE

Man schätzt den Abstand (ℓ) zwischen dem Trochanter major und der distalen Wachstumsfuge des reponten Knochens nach Osteotomie(n). Der nicht zugeschnittene Nagel sollte maximal bis zur distalen Epiphyse reichen. Das Nagelrohr wird auf eine Länge von ℓ-7 mm zugeschnitten. Der Stab wird nach Implantation beider Komponenten intraoperativ zugeschnitten.

Der Einsatz der L- (langes Gewinde), S- (kurzes Gewinde) oder LON-Serie (Stiftfixation), welcher die Länge des distalen Gewindes oder der gewindelosen Fixation bestimmt, richtet sich nach der Höhe der distalen Epiphyse, die auf einem Röntgenbild in a.p.-Projektion gemessen wird.

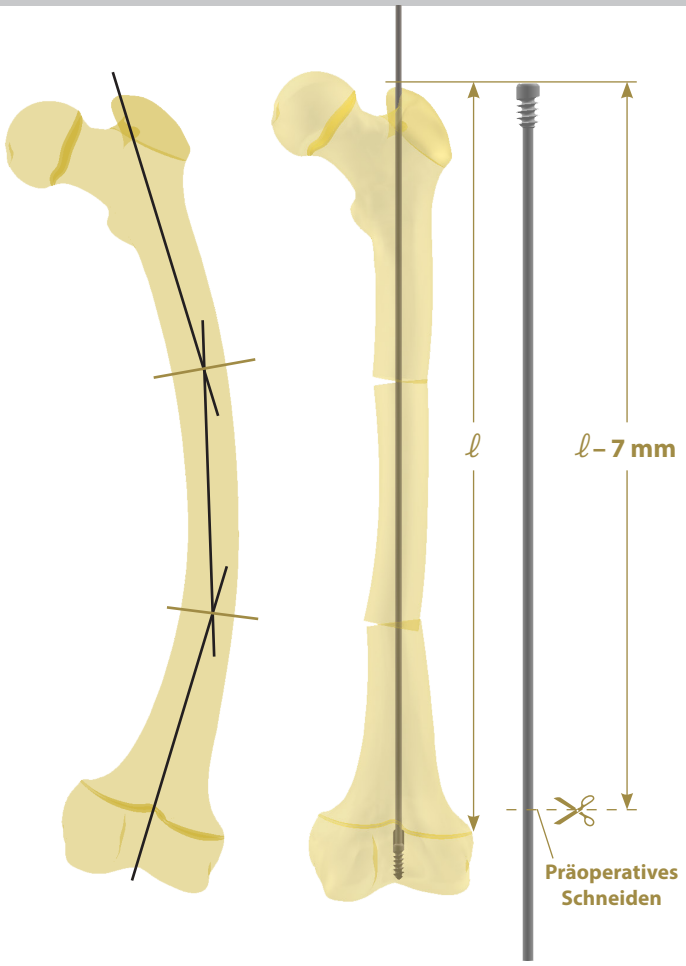

FEMUR-TYP	OPTIONEN FÜR DIE DISTALE FIXATION DES FEMURNAGELS		
			
GRÖSSE	LANGES GEWINDE (L)	KURZES GEWINDE (S)	STIFTFIXATION (LON)*
3.2	10 mm	5 mm	1.6 mm
4.0	11 mm	6 mm	1.8 mm
4.8	12 mm	7 mm	2.0 mm
5.6	13.5 mm	8.5 mm	2.4 mm
6.4	15 mm	10 mm	2.8 mm

**Die Abmessungen bestimmen die Größe des zur Verriegelung verwendeten Drahtes oder Stifts.*

Für weitere Einzelheiten siehe S.15.

PATIENTENLAGERUNG

Der Patient wird in modifizierter Rückenlage an die Kante eines strahlendurchlässigen OP-Tischs gelegt, wobei die betroffene Extremität mit einem gefalteten Laken oder einem Beutel Kochsalzlösung hochgelagert und der ipsilaterale Arm quer über den Oberkörper gelegt wird.

Der C-Bogen wird so positioniert, dass der proximale Oberschenkel sowohl in a.p.- als auch in Sagittalansicht zu sehen ist.

Das betroffene Bein kann um 10-15o adduziert und der Oberkörper vom betroffenen Bein abgewinkelt werden, um leichteren Zugang zur Spitze des Trochanter major zu erlangen.

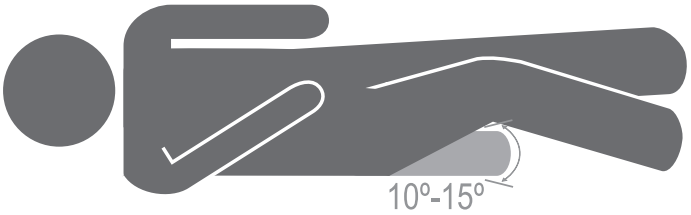

SCHRITT 1 INZISION

Durch einen klassischen posterolateralen Zugang wird der Femur subperiostal freigelegt. Anschließend wird unter Sicht des C-Bogens die erste Osteotomie durchgeführt.

Um Osteonekrose und verzögerte Heilung zu vermeiden sollte für Osteotomien keine Oszillationssäge verwendet werden.

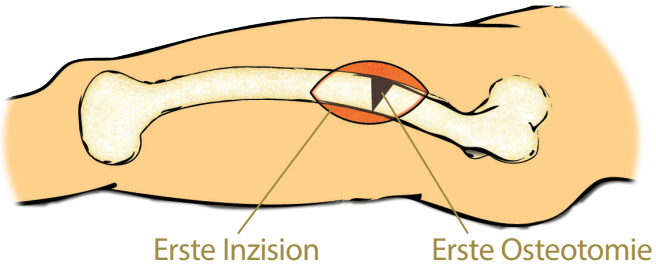

SCHRITT 2 AUFBOHRUNG

Der Durchmesser der im Instrumentarium enthaltenen Bohrer ist um ca. 0,3 mm größer als der Durchmesser des entsprechenden Fassier-Duval-Nagels.

Das proximale Fragment wird retrograd über einen Führungsdraht mit dem kannelierten Bohrer bis zum Trochanter major und durch ihn hindurch aufgebohrt. Das distale Fragment wird in gleicher Weise mit Ausrichtung auf die Markraummitte präpariert.

Wenn der Führungsdraht nicht bis zur distalen Epiphyse reicht, sollte nach dem Aufbohren des mittleren Fragments eine zweite Osteotomie durchgeführt werden.

NAGEL	REIBAHLE	FÜHRUNGSDRAHT	
Größe	KAT.-NR.	GRÖSSE (mm)	KAT.-NR.
3.2	DR132 DR132L	Ø 1.6 L=450	G-WIRE 016
4.0	DR140 DR140L	Ø1.6 / Ø1.8 L=450	G-WIRE016 / G-WIRE018
4.8	DR148	Ø 2.0 L=450	G-WIRE 020
5.6	DR156		
6.4	DR164		

Die distale Wachstumsfuge und die distale Epiphyse werden nicht aufgebohrt, da dies den Halt des Stabs beeinträchtigen würde.

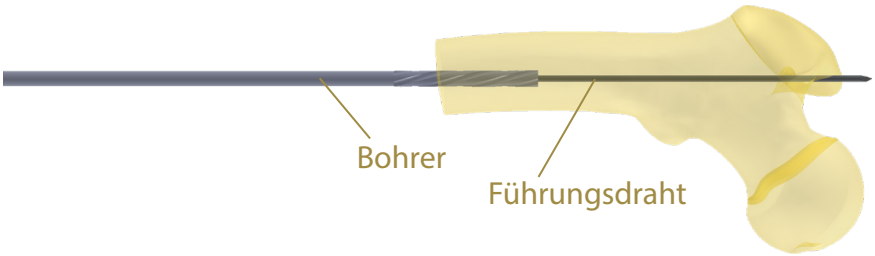

SCHRITT 3 STAB-EINDREHINSTRUMENT

Ein 2,0 mm-Führungsdraht wird retrograd von der distalsten Osteotomie durch den Trochanter major eingebracht. Eine zweite Inzision wird am Gesäß gesetzt, so dass der Führungsdraht proximal austreten kann. Das der Nagelgröße entsprechende Stab-Eindrehinstrument wird über den Führungsdraht bis zur Osteotomie geschoben.

NAGEL	STAB-EINDREHINSTRUMENT	
GRÖSSE	KAT.-NR.	FARBE
3.2	MDr132-L	GELB
4.0	MDr140-L	ROT
4.8	MDr148-L	BLAU
5.6	MDr156-L	SCHWARZ
6.4	MDr164-L	ROSTFARBEN



SCHRITT 4 MONTAGE DER STAB-ELEMENTE

Den Führungsdraht wird aus dem Stab-Eindrehinstrument entfernt und durch den Stab ersetzt; dabei wird sichergestellt, dass die Flügel des Stabs richtig in die Schlitze des Stab-Eindrehinstruments eingreifen.

Die Eindrehinstrumente können auf dem Stab eingerastet werden, um beim Einbringen des Nagels besseres Manövrieren zu ermöglichen. Um den Stab nach dem Einsetzen in das Eindrehinstrument festzuriegeln, wird der Kunststoffring gegenüber der Linie auf dem Metallschaft des Eindrehinstruments auf „Verriegelung“ gedreht.

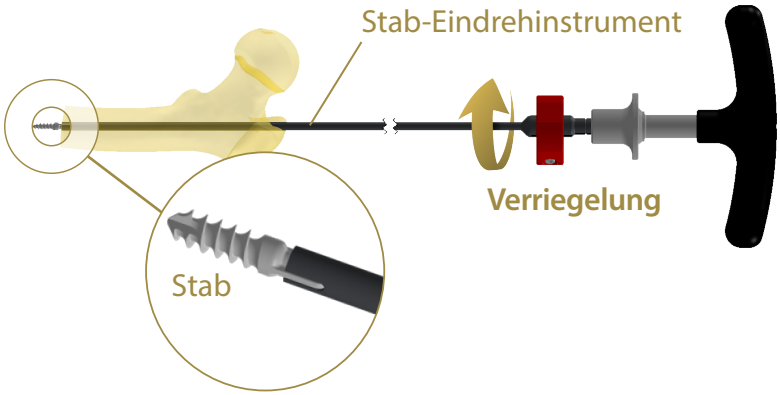

SCHRITT 5 EINBRINGEN DES STABS

Nach Reposition der Osteotomie(n) wird der Stab in distaler Richtung vorgeschoben und in die distale Epiphyse eingeschraubt.

Unter Fluoroskopie wird überprüft, ob das distale Gewinde hinter der Wachstumsfuge positioniert ist, da sonst das normale Wachstum beeinträchtigt werden kann. Die optimale Position des Stabs in der distalen Femurepiphyse erzielt man, indem man die distale Spitze sowohl in ap Ansicht als auch Seitenansicht zentriert.

Für den Femur wird empfohlen, eine Fixation mit langem Gewinde (L) zu verwenden. Alle Gewinde sollten jedoch über die Wachstumsfuge hinaus bis in die Epiphyse hineinreichen.

Nach Einschrauben des Stabs in die distale Epiphyse wird das Eindrehinstrument entriegelt, indem vor dessen Herausziehen der Kunststoffring auf „UNLOCK“ gedreht wird.



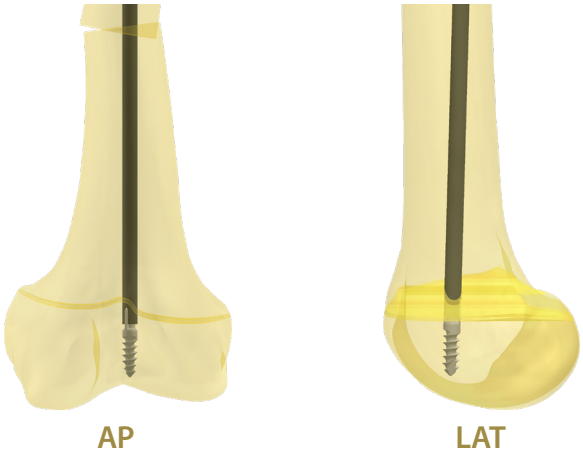

Wird versäumt, das Eindrehinstrument zu entriegeln, besteht die Gefahr, dass der Stab aus der Epiphyse herausgezogen wird und folglich nicht mehr sicher fixiert ist.

Das Stab-Eindrehinstrument ist nur für die Verschraubung des Stabs vorgesehen und ist nicht für die Reposition der Fraktur zu verwenden. Vor dem Vorschieben des Eindrehinstruments in den Markraum müssen die Knochensegmente ausgerichtet sein.

Unsachgemäße Verwendung kann Schäden am Stab-Eindrehinstrument hervorrufen.

SCHRITT 6 HERAUSZIEHEN DES STAB- EINDREHINSTRUMENTS

Beim Herausziehen des entriegelten Stab-Eindrehinstruments wird die Schubstange [PSR100] verwendet, um den Halt des Nagels weniger zu belasten. Durch leichtes Klopfen mit einem kleinen Hammer auf den T-Griff kann das Entfernen des Eindrehinstruments erleichtert werden.

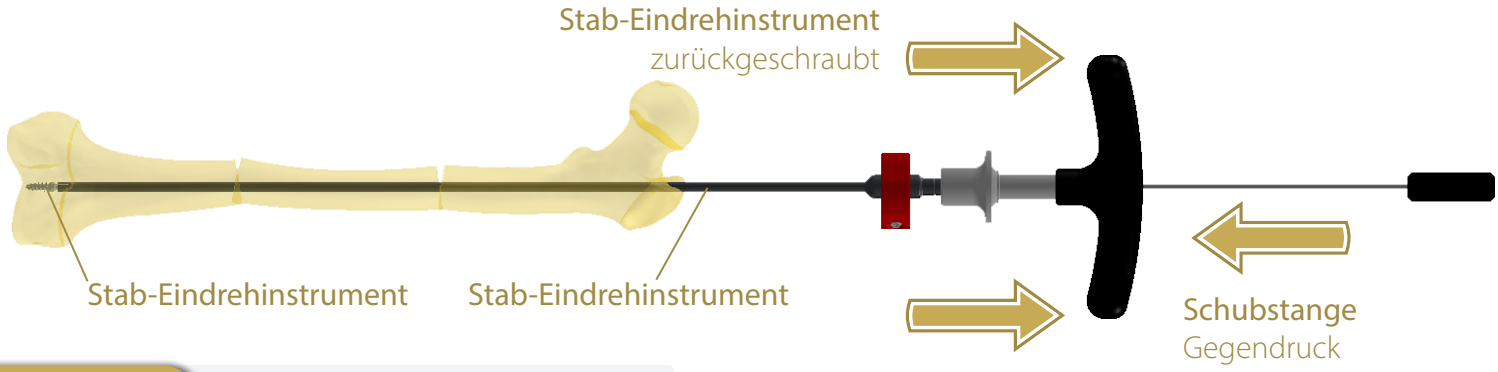

SCHRITT 7 ZUSCHNEIDEN DES NAGELROHRS

Die Länge des Nagelrohrs wird unter Fluroskopie gemessen und markiert, indem das Implantat direkt auf das Bein des Patienten gelegt wird. Die Markierung sollte sich proximal der distalen Wachstumsfuge befinden. Das Implantat wird auf einem Beistelltisch mit einer Hochgeschwindigkeits-Trennscheibe [FC-DISC] zugeschnitten. Nähere Informationen hierzu sind in der Broschüre zum Schneiden des Nagelrohrs zu finden.

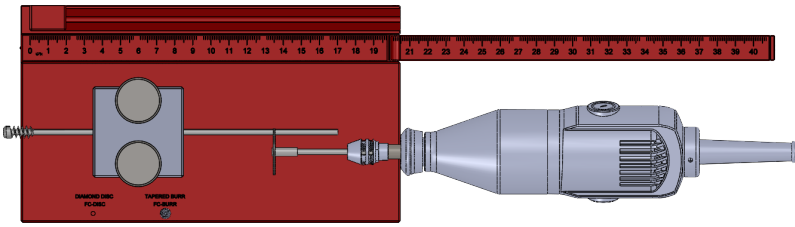

Nagelrohrschneider

⚠ **Das Nagelrohr nicht mit einem normalen chirurgischen Stab oder Drahtschneider schneiden, da dies das Nagelende verformen und das normale Teleskopieren behindern würde.**

⚠ **Kochsalzlösung oder steriles Wasser verwenden, um beim Schneiden Erhitzung und Partikelbildung zu mindern.**

Mit dem Entgratungswerkzeug [FC-BURR] wird das Innenlumen und die Außenkanten des geschnittenen Endes gereinigt, um ein reibungsloses Gleiten des Stabs innerhalb des Nagelrohrs zu gewährleisten.

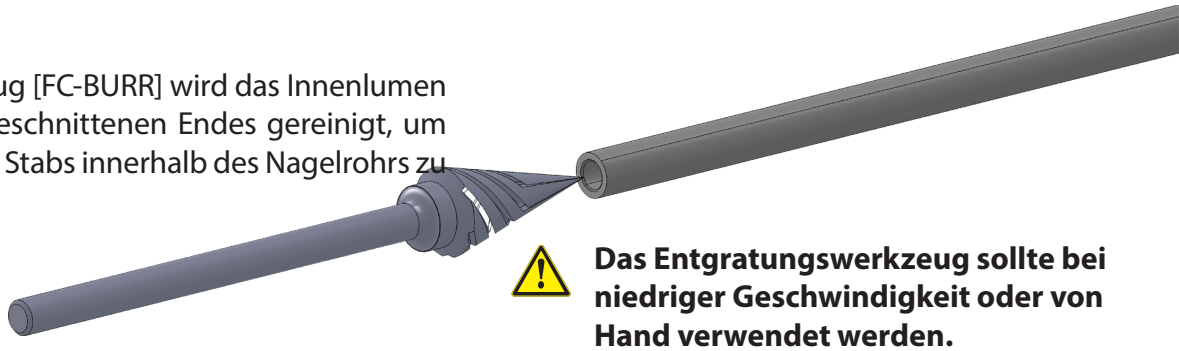

⚠ **Das Entgratungswerkzeug sollte bei niedriger Geschwindigkeit oder von Hand verwendet werden.**

Die Kanüle wird mit Kochsalzlösung oder sterilem Wasser gespült. Man überprüft das reibungslose Gleiten mit einem Stab gleicher Größe. Bei Widerstand wird der Entgratungsvorgang wiederholt.

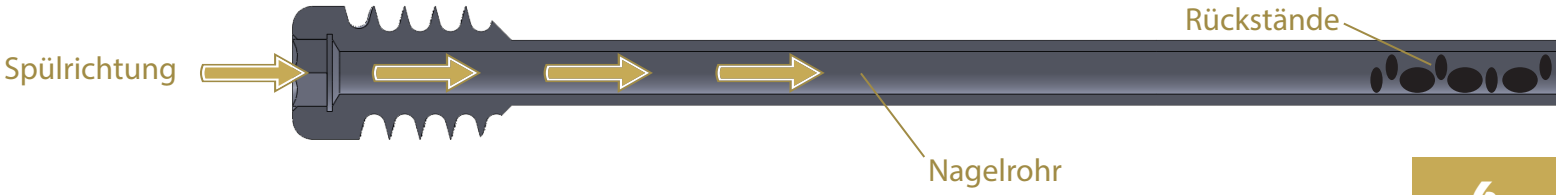

SCHRITT 8 EINBRINGEN DES NAGELROHRS

Das Nagelrohr wird über den Stab geschoben und mit dem entsprechenden Rohr-Eindrehinstrument in den Trochanter major geschraubt.

Das Rohr-Eindrehinstrument sollte während des Einbringens stets auf das Nagelrohr ausgerichtet sein. Seitliche (Biege-) Kräfte können zum Bruch der Sechskantspitze des Rohr-Eindrehinstruments führen.

NAGEL	ROHR-EINDREHINSTRUMENT	
Größe	KAT.-NR.	SECHSKANTGRÖSSE
3.2	FDR100	4.0 mm
4.0	FDR102	5.0 mm
4.8		
5.6	FDR101	
6.4		

Das Gewinde des Nagelrohrs darf nur in den nicht verknöcherten Teil des Trochanter major eingebracht werden und nicht in die verknöcherte Metaphyse. Der gewindelose Teil kann im Knorpel belassen werden. Das Rohr-Eindrehinstrument wird entfernt, wenn die richtige Position erreicht ist.

***Wenn das Nagelrohr an der verknöcherten Metaphyse fixiert ist, wächst der Trochanter major darüber weiter, so dass der Eindruck entsteht, dass der Nagel "im Schaft versinkt".**

SCHRITT 9 STABSCHNEIDER

Der Stabschneider [MC200] wird mit den entsprechenden Innen- und Außenhülsen montiert. Ausführlichere Anweisungen sind in der Broschüre zum Zuschneiden des Stabs enthalten.

Der Stab wird durch einen 2,5 cm langen Einschnitt geschnitten.

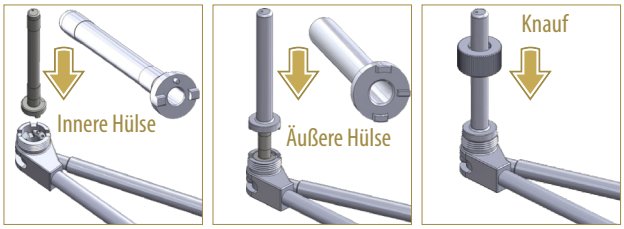

	BESCHREIBUNG	KATALOGNUMMER
KOMPONENTEN	STABSCHNEIDERGRIFF	MC200-HANDLE
	STABSCHNEIDERKNAUF	CK200
	ÄUSSERE HÜLSE	MC200-TUBE 32* MC200-TUBE 40 MC200-TUBE 48* MC200-TUBE 56 MC200-TUBE 64
	INNERE HÜLSE	

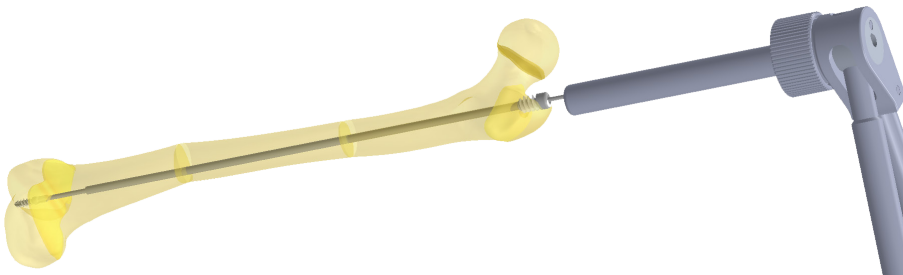

* OPTIONALE ROHRE DER VORHERIGEN GENERATION: 3,2 MM-IMPLANTATE KÖNNEN MIT DEM MC200-ROHR 40 UND 4,8 MM-IMPLANTATE KÖNNEN MIT DEM MC200-ROHR 56 GESCHNITTEN WERDEN.

SCHRITT 10 ENDERGEBNIS

Die Glattheit der Schnittfläche des Stab wird mit einer Prüfspitze [PRO132-140, PRO148-156 oder PRO164] entsprechender Größe geprüft. Bei Bedarf wird erneut zugeschnitten.

Abschließend werden die Einschnitte geschlossen.

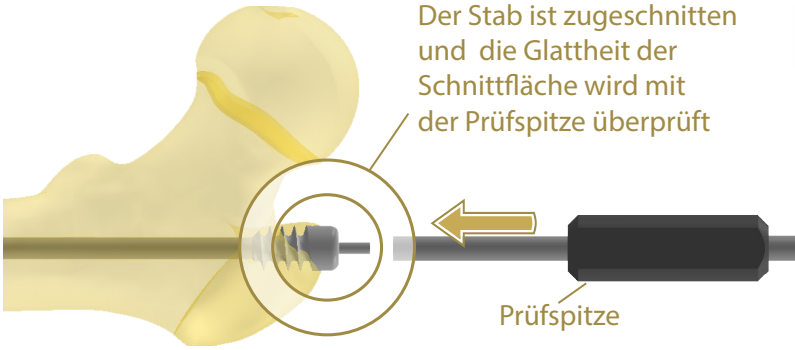

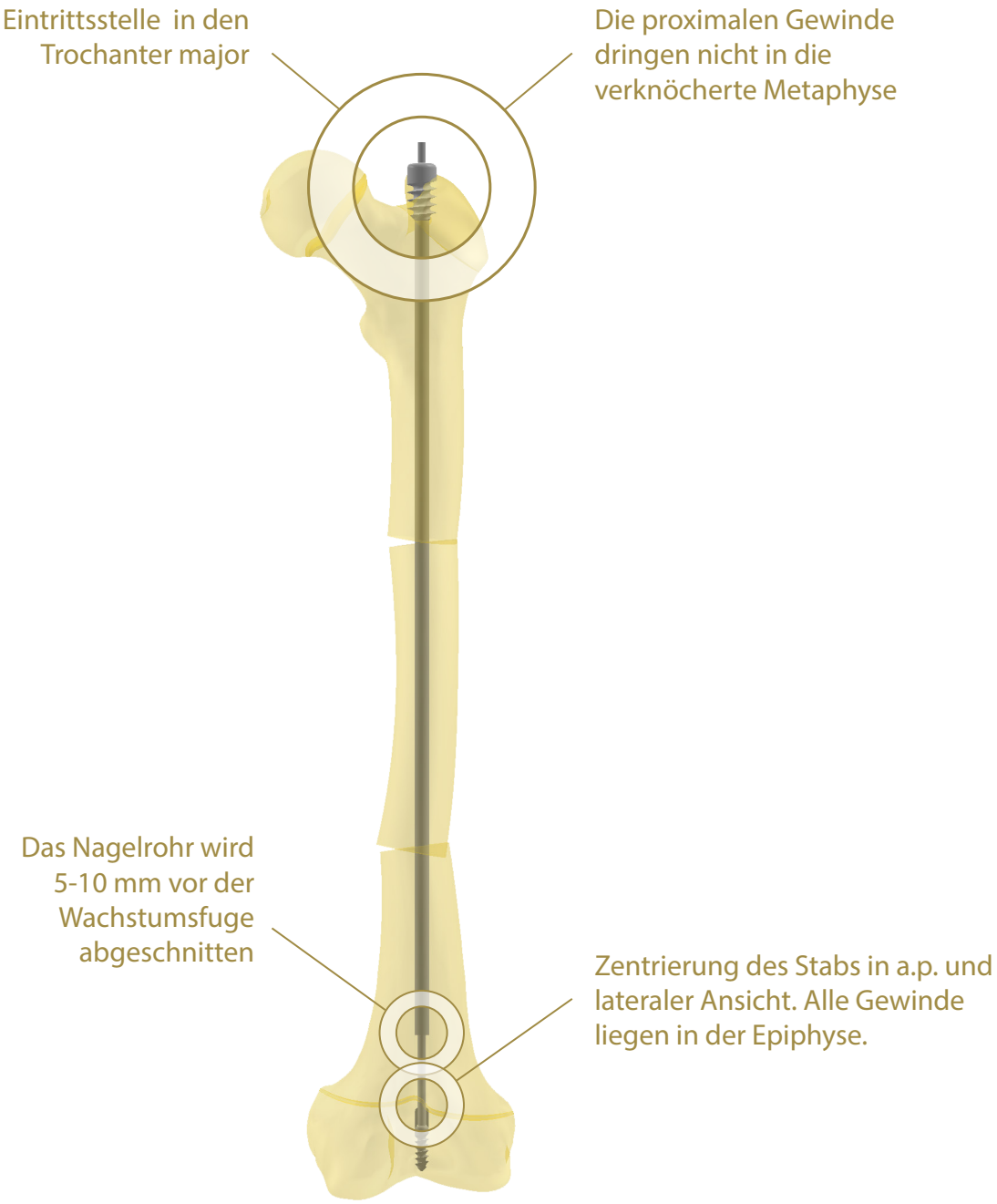

SCHRITT 1 PERKUTANES AUFBOHREN

Nach Einführen des Führungsdrahtes durch den Trochanter major bis zum Beginn der Deformität wird der Femur mit den mitgelieferten kanülierten Reibahlen auf die entsprechende Größe aufgebohrt.

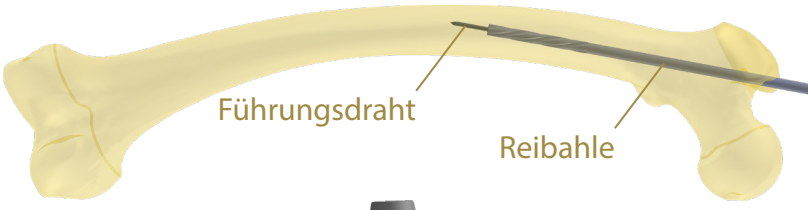

SCHRITT 2 ERSTE OSTEOTOMIE

Die erste Osteotomie erfolgt (durch eine 0,5 cm lange Inzision) im konvexen Bereich der Deformität, unmittelbar distal von der Reibahle.

SCHRITT 3 AKUTE KORREKTUR

Durch Gegendruck an der Osteotomiestelle (z. B. mit einem Hammer) wird die Deformität (Osteoklasie) durch sanfte Manipulation schrittweise korrigiert.

Nach Reposition des Knochens wird der Führungsdraht in distaler Richtung vorgeschoben und die Reibahle entsprechend vorwärts bewegt.

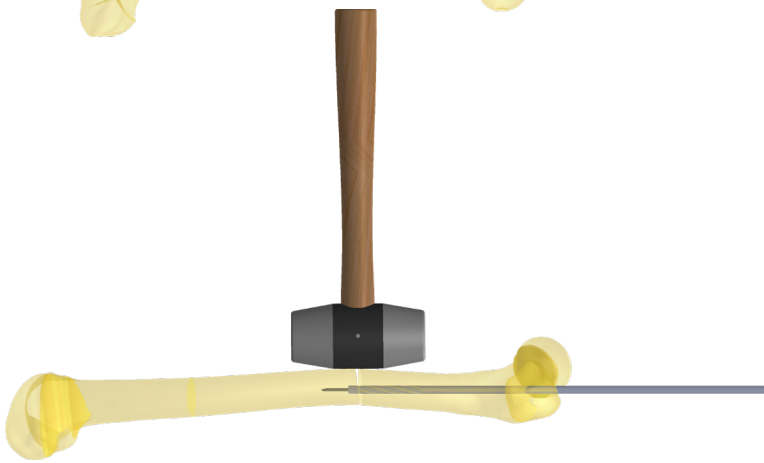

SCHRITT 4 ZWEITE OSTEOTOMIE

Den Führungsdraht wird in distaler Richtung zum Apex der zweiten Deformität geschoben. Anschließend wird die zweite Osteotomie am Ende der Reibahle in gleicher Weise wie bei den Schritten 2 und 3 durchgeführt, bis der Markraum in seiner gesamten Länge bis kurz vor der Wachstumsfuge aufgebohrt ist.

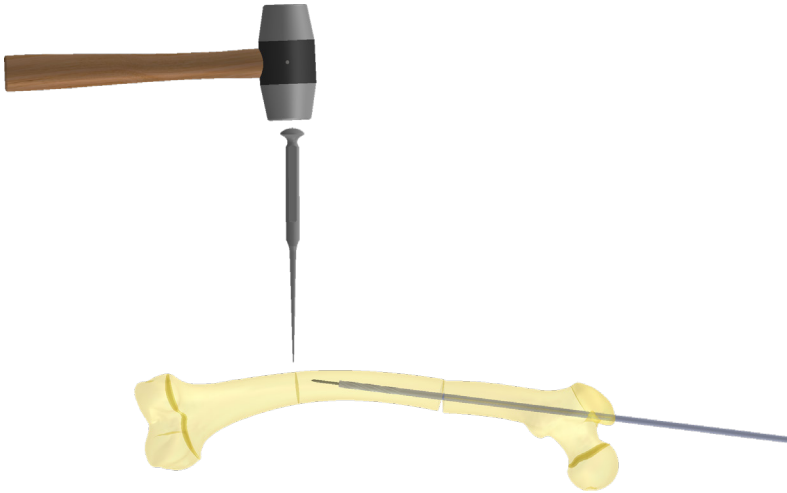

SCHRITT 5 TO 10 ZUR OFFENEN OSTEOTOMIE

Der Stab und das Nagelrohr können nun eingebracht werden.
Siehe Offene Osteotomie (Seite 5, Schritte 5 bis 10).

⚠ **Traktion am Femur trägt dazu bei, die Ausrichtung der Osteotomien zu erhalten, nachdem die Reibahle entfernt und durch den Stab ersetzt wurde.**

SPEZIFIKATIONEN DES FEMURIMPLANTATS

KATALOG #	GRÖSSE X LÄNGE	PROXIMALE FIXATION	DISTALE FIXATION
Femurimplantate | **Langes gewinde**			
FD-032(L)-SS	Ø 3.2 X 202 Ø 3.2 X 267	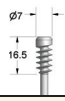 F032-SS	M032-SS-100
FD-040(L)-SS	Ø 4.0 X 338	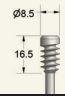 F040-SS	M040-SS-110
FD-048(L)-SS	Ø 4.8 X 409	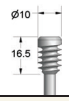 F048-SS	M048-SS-120
FD-056(L)-SS	Ø 5.6 X 410	F056-SS	M056-SS-130
FD-064(L)-SS	Ø 6.4 X 412	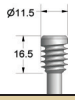 F064-SS	M064-SS-150
Femurimplantate | **Kurzes gewinde**			
FD-032(S)-SS	Ø 3.2 X 197 Ø 3.2 X 262	F032-SS	M032-SS-50
FD-040(S)-SS	Ø 4.0 X 333	F040-SS	M040-SS-60
FD-048(S)-SS	Ø 4.8 X 404	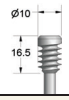 F048-SS	M048-SS-70
FD-056(S)-SS	Ø 5.6 X 405	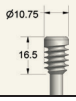 F056-SS	M056-SS-85
FD-064(S)-SS	Ø 6.4 X 407	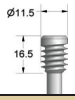 F064-SS	M064-SS-100
Femurimplantate | **Stiftverriegelung - LON**			
FDLON-F032-SS	Ø 3.2 X 194 Ø 3.2 X 259	F032-SS	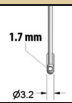 M032-SS-LON
FDLON-F040-SS	Ø 4.0 X 330	F040-SS	M040-SS-LON
FDLON-F048-SS	Ø 4.8 X 400	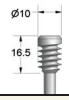 F048-SS	M048-SS-LON
FDLON-F056-SS	Ø 5.6 X 401	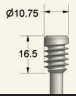 F056-SS	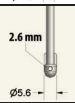 M056-SS-LON
FDLON-F064-SS	Ø 6.4 X 401	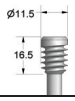 F064-SS	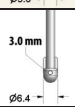 M064-SS-LON

WAHL DER TECHNIK

Als Standardtechnik wird generell die offene Osteotomie verwendet. Für die Tibia ist die perkutane Technik wird nicht zu empfehlen.

WAHL DER NAGELGRÖSSE

WAHL DES DURCHMESSERS

Der zu verwendende Nageldurchmesser richtet sich nach der Größe des Markraumisthmus.

WAHL DER LÄNGE

Man schätzt den Abstand (ℓ) zwischen dem oberen Rand der verknöcherten proximalen Epiphyse und der distalen Wachstumsfuge des reponierten Knochens nach Osteotomie(n) und gegebenenfalls Korrektur unter Röntgenvergrößerung. Der unbeschnittene Nagel in der gewählten Größe sollte maximal bis zur distalen Epiphyse reichen. Das Nagelrohr wird intraoperativ auf eine Länge von ℓ - 7 mm gekürzt.

Man prüft, ob die Höhe der proximalen Tibiaepiphyse mehr als 12 mm beträgt und so ausreichend Platz für das proximale Gewinde bietet. Die Wahl der SPS- (kurz) oder LON-Serie, mit der die jeweilige distale Fixation bestimmt wird, sollte sich nach der Höhe der distalen Epiphyse richten, die auf einem a.p. Röntgenfilm gemessen wurde.

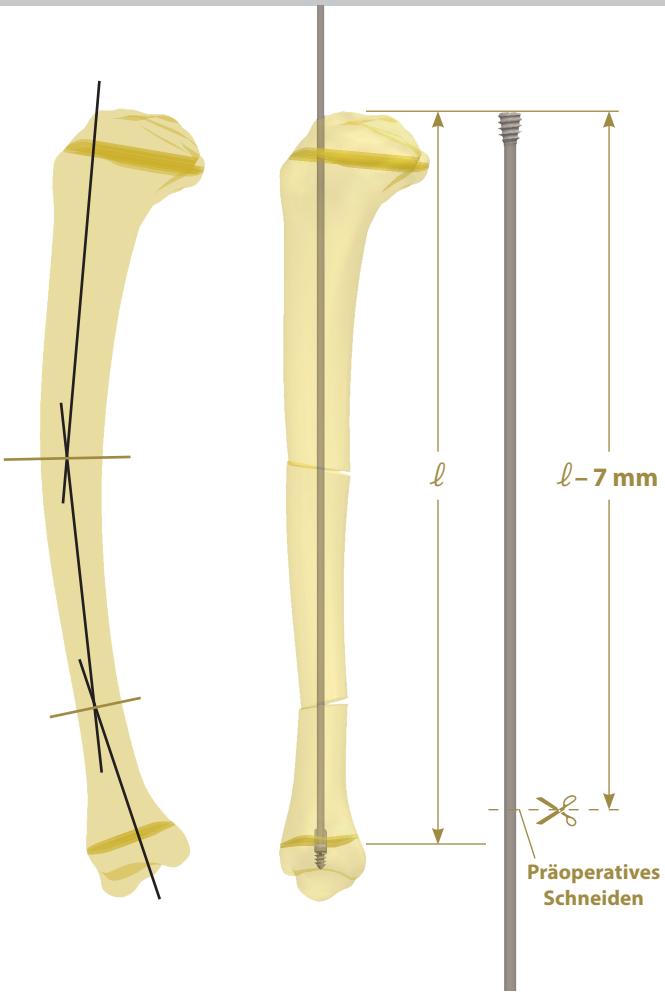

	MÖGLICHKEITEN FÜR DIE DISTALE FIXATION		
GRÖSSE	**PROXIMALES LOCH***	**URZES GEWINDE-S**	**STIFTFIXATION-LON***
3.2	2.0 mm	5 mm	1.6 mm
4.0	2.0 mm	6 mm	1.8 mm
4.8	2.0 mm	7 mm	2.0 mm
5.6	2.4 mm	8.5 mm	2.4 mm
6.4	2.8 mm	10 mm	2.8 mm

**Die Abmessungen bestimmen die Größe des für die Verriegelung verwendeten Drahtes oder Stifts.*

Für weitere Einzelheiten siehe S. 15.

PATIENTENLAGERUNG

Der Patient wird in Rückenlage auf den Operationstisch gelegt und das Knie der betroffenen Extremität um 90° angewinkelt.

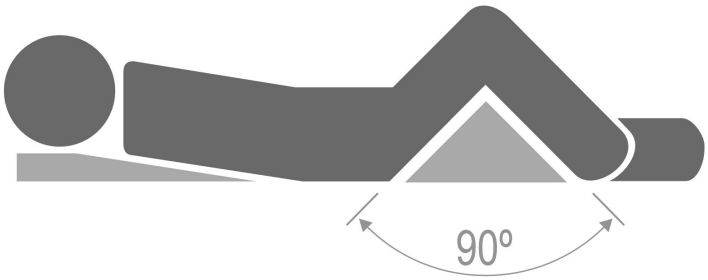

SCHRITT 1 INZISION

Über einen klassischen anteromedialen Zugang wird die Patellasehne zur Seite gezogen, um die proximale Tibia freizulegen. Die präspinale extraartikuläre Oberfläche des Tibiaplateaus sollte freigelegt sein. Mit einer Tibia-Ahle oder einem K-Draht wird ein Zugang geschaffen. Der Apex der Tibiadeformität wird durch einen anterioren Zugang freigelegt. Das Periost wird angehoben, und nach Überprüfung der Höhe der ersten Osteotomie mit dem C-Bogen wird die Osteotomie durchgeführt. Nach Abschluss wird eine Osteoklasie oder Osteotomie der Fibula durchgeführt.

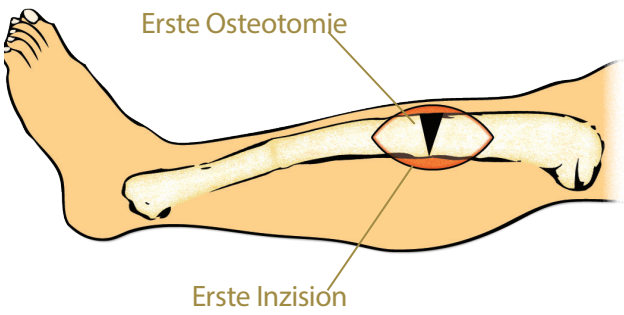

SCHRITT 2 AUFBOHRUNG

Der Führungsdraht wird vom Tibiaplateau aus anterograd eingebracht, wobei besonders darauf zu achten ist, dass er nicht gebogen wird. Das proximale Fragment wird mit einer kanülierten Reibahle präpariert (siehe Tabelle). Das Aufbohren kann auch retrograd von der Osteotomiestelle aus erfolgen. Alle mit dem System gelieferten Reibahlen sind 0,3 mm größer als der Durchmesser des gewählten Fassier-Duval-Nagels. Das distale Fragment wird in gleicher Weise präpariert. Wenn der Führungsdraht nicht bis zur distalen Epiphyse reicht, sollte nach Aufbohren des Zwischenfragments eine zweite (oder dritte) Osteotomie durchgeführt werden. Die Fragmente werden über der Reibahle ausgerichtet, um eine neutrale Position der distalen Fixierung zu erzielen. Die Achse des Führungsdrahtes muss in a.p. Ansicht senkrecht zur Gelenklinie und in Seitenansicht durch die Mitte der Epiphyse verlaufen.

NAGEL	REIBAHLE	FÜHRUNGSDRAHT	
Größe	KAT.-NR.	GRÖSSE (mm)	KAT.-NR.
3.2	DR132 DR132L	Ø 1.6 L=450	G-WIRE 016
4.0	DR140 DR140L	Ø1.6 / Ø1.8 L=450	G-WIRE016 / G-WIRE018
4.8	DR148	Ø 2.0 L=450	G-WIRE 020
5.6	DR156		
6.4	DR164		

Seitenansicht


A.P. Ansicht

Nicht die distale Wachstumsfuge und die distale Epiphyse aufbohren, da dies den Halt des Stabs beeinträchtigt.

SCHRITT 3 VORSCHNEIDEN DES STABS (OPTIONAL)

Um zu verhindern, dass der Stab in den Gelenkspalt ragt, wird empfohlen, den Stab vor dem Einbringen zuzuschneiden. Das Implantat wird auf das Bein des Patienten aufgelegt, gemessen und markiert. Die Schnittstelle sollte oberhalb der proximalen Wachstumsfuge, aber unterhalb des Gelenkknorpels liegen.

Wichtig: Nach Zuschneiden des Stabs kann dieser nicht mehr am Eindrehinstrument eingerastet werden.



SCHRITT 4 STAB-EINDREHINSTRUMENT

Ein 2,0-mm-Führungsdraht wird retrograd von der Osteotomie nach oben durch die proximale Tibia eingebracht. Das der Nagelgröße entsprechende Eindrehinstrument wird über den Führungsdraht bis zur Osteotomie geschoben. Der Führungsdraht wird aus dem Eindrehinstrument entfernt und der Stab eingesetzt; dabei wird sichergestellt, dass die Flügel des Stabs genau in die Schlitze des Eindrehinstruments greifen.

Wenn der Stab nicht zugeschnitten ist, kann er in die Eindrehinstrumente eingerastet werden, um beim Einbringen für leichteres Manövrieren des Nagels zu sorgen. Um den Stab nach dem Einsetzen in das Eindrehinstrument festzuriegeln, wird der Kunststoffring gegenüber der Linie auf dem Metallschaft des Eindrehinstruments auf „LOCK“ gedreht.

NAGEL	STAB-EINDREHINSTRUMENT	
Ø	KAT.-NR.	FARBE
3.2	MDr132-L	GELB
4.0	MDr140-L	ROT
4.8	MDr148-L	BLAU
5.6	MDr156-L	SCHWARZ
6.4	MDr164-L	ROSTFARBEN

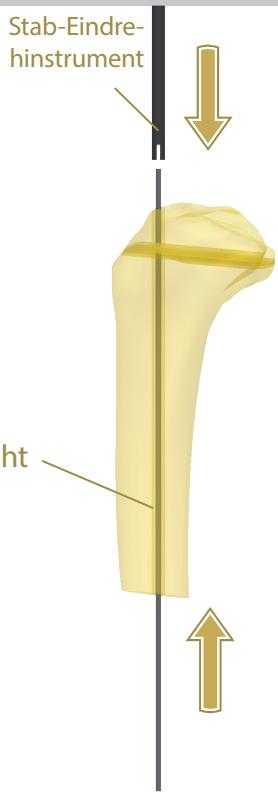

SCHRITT 5 EINBRINGEN DES STABS

Der Stab wird nach Reposition der Osteotomie(n) in distaler Richtung vorgeschoben und in die distale Epiphyse eingeschraubt.

Unter dem Fluoroskop wird überprüft, ob das distale Gewinde jenseits der Wachstumsfuge positioniert ist (weil andernfalls das normale Wachstum beeinträchtigt werden könnte).
Die optimale Position des Stabs in der distalen Epiphyse erzielt man, indem man die distale Spitze sowohl in a.p. Ansicht als auch in Seitenansicht zentriert.

Für die Tibia sind Fixationen mit kurzem Gewinde und Stift verfügbar. Für weitere Einzelheiten zur Stiftfixation siehe „Weitere Fixationsoptionen“ (S. 15).

Nach Fixieren des Stabs in der distalen Epiphyse löst man den Stab vom Eindrehinstrument, indem man den exzentrischen Ring auf UNLOCK dreht, bevor man das Eindrehinstrument herausnimmt.

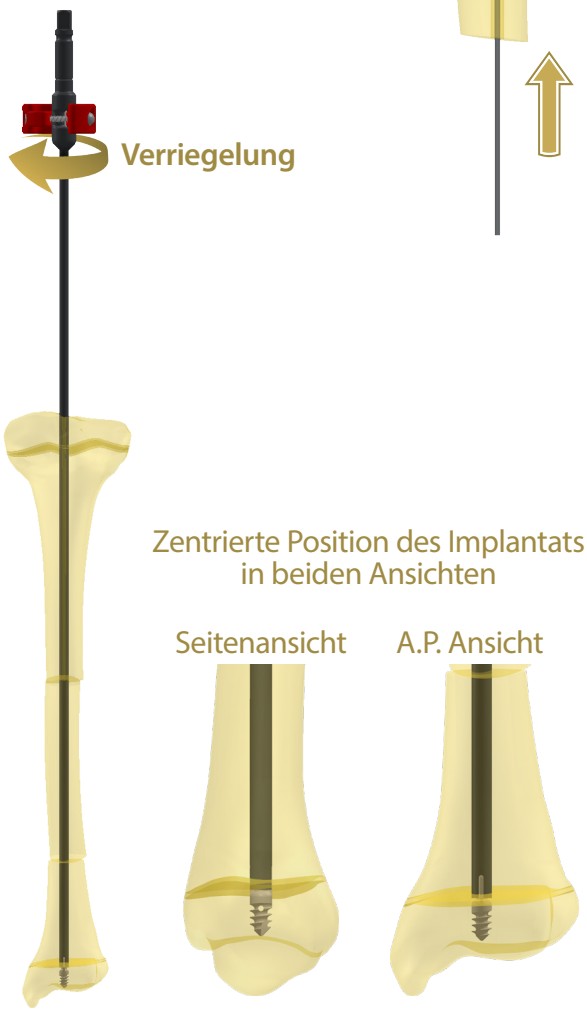

Versäumt man es, das Eindrehinstrument vom Stab zu lösen, kann es dazu führen, dass der Stab aus der Epiphyse herausgezogen wird und somit nicht mehr sicher fixiert ist.

Das Stab-Eindrehinstrument ist nur für die Verschraubung des Stabs vorgesehen und ist nicht für die Reposition der Fraktur zu verwenden. Vor dem Vorschieben des Eindrehinstruments in den Markraum müssen die Knochensegmente ausgerichtet sein.

Unsachgemäße Verwendung kann Schäden am Stab-Eindrehinstrument hervorrufen.

SCHRITT 6 ENTFERNEN DES STAB-EINDREHINSTRUMENTS

(Siehe Anweisungen für den Femur in Schritt 6)

SCHRITT 7 ZUSCHNEIDEN DES NAGELROHRS

(Siehe Anweisungen für den Femur in Schritt 7)

SCHRITT 8 EINBRINGEN DES NAGELROHRS

Das zuvor zugeschnittene Nagelrohr wird über den Stab platziert und mit dem passenden Rohr-Eindrehinstrument in die proximale Tibiaepiphyse eingeschraubt.

Der gesamte Gewindeteil des Nagelrohrs wird in die proximale Tibiaepiphyse eingeschraubt, wobei darauf zu achten ist, dass das Gewinde nicht in die proximale Wachstumsfuge dringt. Dann wird das Eindrehinstrument entfernt.

⚠ ***Das Rohr-Eindrehinstrument sollte während des Einbringens stets auf das Nagelrohr ausgerichtet sein. Seitliche (Biege-)Kräfte können zum Bruch der Sechskant-Spitze des Eindrehinstruments führen.**

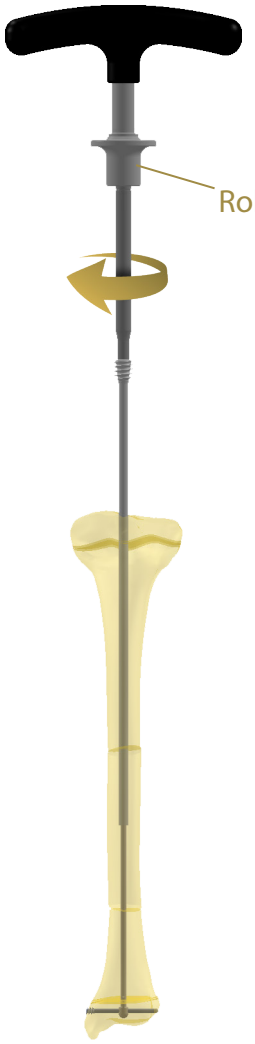

NAGEL	ROHR-EINDREHINSTRUMENT	
Größe	KAT.-NR.	SECHSKANTGRÖSSE
3.2	FDR100	4.0 mm
4.0	FDR102	5.0 mm
4.8		
5.6	FDR101	
6.4		

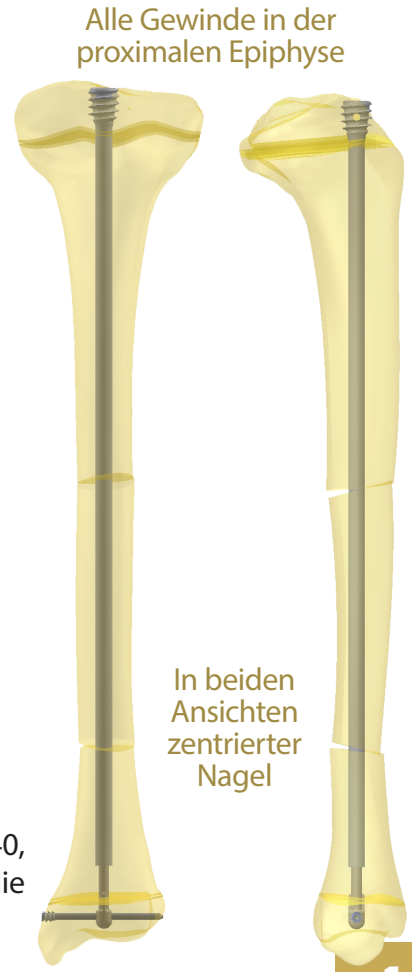

SCHRITT 9 STABSCHNEIDER

Der Stab wird, sofern er nicht bereits vorgeschnitten ist, mit dem Stabschneider [MC200] bündig mit dem Kopf des Nagelrohrs geschnitten, um eine Behinderung der Patellasehne und Gelenkflächen zu vermeiden. Vor Schließen der Wunde muss die volle Beweglichkeit des Knies sichergestellt sein.

(Siehe Anweisungen für den Femur, Seite 7, Schritt 9)

SCHRITT 10 ENDERGEBNIS

Die Glattheit der Schnittfläche des Stabs wird mit einer Prüfspitze [PRO132-140, PRO148-156 oder PRO164] der geeigneten Größe überprüft. Zum Schluss werden die Inzisionen geschlossen.

KURZES GEWINDE MIT VERRIEGELUNG

Die Stäbe mit kurzem Gewinde sind konzipiert, um starken, durch Wachstum und Distraktion bedingten Auszugskräften standzuhalten. Obwohl in den meisten Fällen keine zusätzliche Fixation erforderlich ist, ist am distalen Ende ein kleines Loch vorgesehen, um der distalen Fixation zusätzliche Festigkeit zu verleihen. Unter C-Bogen-Vergrößerung und vor dem Herausziehen des Eindrehinstruments kann das Loch sichtbar gemacht werden, und ein Führungsdraht der geeigneten Größe (0,7 mm für den Ø3,2-Nagel, 0,9 mm für den Ø4,0-Nagel und 1,1 mm für alle weiteren Nagelgrößen) kann eingeführt und in beiden Kortikalen fixiert werden. Um das Einführen in das Loch zu erleichtern, kann im Vorfeld die Kortikalis mit einem kleinen Bohrer aufgebrochen werden, damit sich der Führungsdraht so wenig wie möglich durchbiegt.

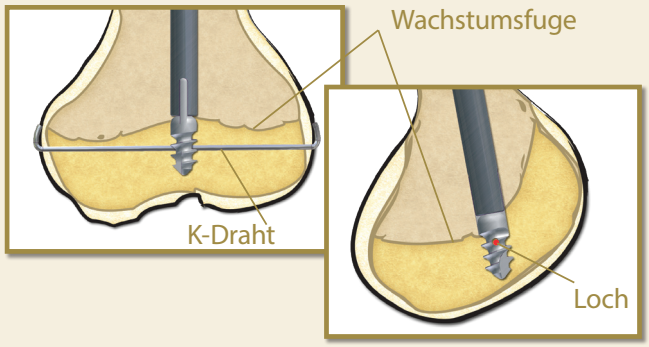

PROXIMALE FIXATION

Alle für Tibia und Humerus bestimmte Nagelrohre verfügen über ein proximales Loch, in das ein Führungsdraht oder Stift von 2,0, 2,4 oder 2,8 mm eingeführt werden kann. Diese Verriegelungskomponente sollte bei schlechter Knochenqualität verwendet werden, wenn das Gewinde des Implantats keinen ausreichenden Halt bietet. Um das Nagelrohr verriegeln zu können, muss der Stab vor dem Einbringen so zugeschnitten werden, dass er unterhalb des proximalen Lochs liegt (siehe Schritt 3).

DISTALE FIXATION: LON UND STIFTE

Wenn die distale Epiphyse zu klein oder von zu schlechter Qualität ist, um eine Fixation per Gewinde zuzulassen, werden gewindelose (LON) Stäbe verwendet. Die gewindelose Fixation wird in die Epiphyse geschoben und mit einem in beide Kortikales hineinreichenden Führungsdraht oder Stift der entsprechenden Größe (siehe Tabelle) verriegelt. Die endgültige Position der distalen Fixation wird unter Sicht eines Bildverstärkers kontrolliert.

VERRIEGELUNG DES NAGELS

NAGEL	PROXIMALE VERRIEGELUNG DES NAGELS	DISTALE VERRIEGELUNG
3.2	2.0 PEG	1.6 WIRE
4.0		1.8 WIRE
4.8		2.0 PEG
5.6	2.4 PEG	2.4 PEG
6.4	2.8 PEG	2.8 PEG

Zum genaueren Platzieren der LON-Vaterkomponente kann der Bildverstärker auf 2-fache Vergrößerung eingestellt werden. Mit dem Eindrehinstrument kann das Implantat gedreht werden, um einen perfekten Kreis zu erzielen. Mit einem Bohrer der geeigneten Größe wird durch das LON-Stiftloch und die ferne Kortikalis gebohrt. Pega-Stifte und -Instrumente sind in getrennten Schalen verpackt.

Die Stifte sind in einem Durchmesser von 2,0, 2,4 und 2,8 mm und einer Länge von 16-60 mm verfügbar. Die Stifte haben folgende Merkmale:

1. Glatter Schaft zum leichten Einführen in die Fassier-Duval-Komponente und die ferne Kortikalis
2. Abgeschrägte Spitze zum leichteren Anvisieren
3. Gewindefixation in der proximalen Kortikalis
4. T8- Sterngriff

PEGA PEGS

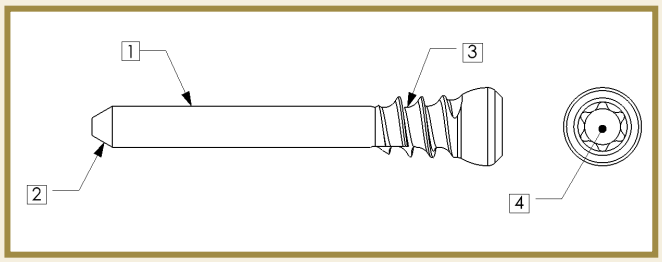

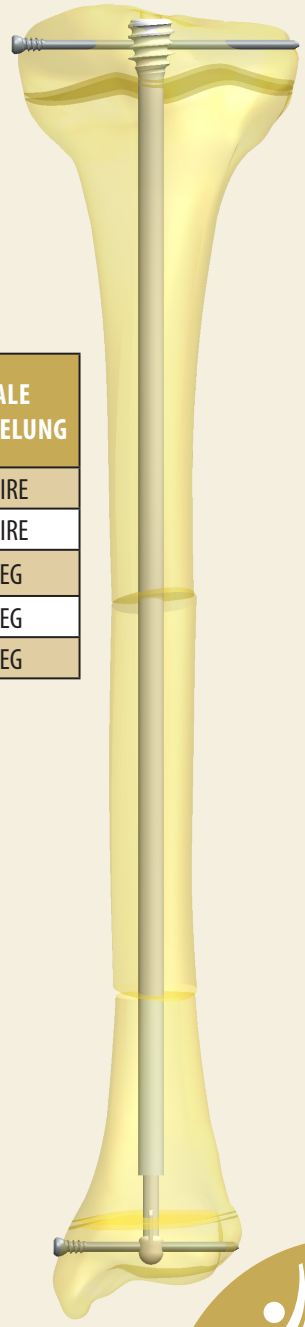

SPEZIFIKATIONEN FÜR TIBIA- UND HUMERUSIMPLANTATE

KATALOGNUMMER	GRÖSSE X LÄNGE	PROXIMALE FIXATION	DISTALE FIXATION
Tibia- und Humerus-Implantate | **Kurzes Gewinde**			
FD-032(SPS)-SS	Ø 3.2 X 197 Ø 3.2 X 262	T032-SS	M032-SS-50
FD-040(SPS)-SS	Ø 4.0 X 333	T040-SS	M040-SS-60
FD-048(SPS)-SS	Ø 4.8 X 404	T048-SS	M048-SS-70
FD-056(SPS)-SS	Ø 5.6 X 405	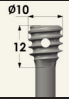 T056-SS	M056-SS-85
FD-064(SPS)-SS	Ø 6.4 X 407	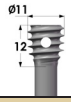 T064-SS	M064-SS-100
Tibia- und Humerus-Implantate | **Pin Verriegelunging - LON**			
FDLON-T032-SS	Ø 3.2 X 194 Ø 3.2 X 259	T032-SS	M032-SS-LON
FDLON-T040-SS	Ø 4.0 X 330	T040-SS	M040-SS-LON
FDLON-T048-SS	Ø 4.8 X 400	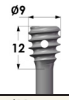 T048-SS	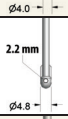 M048-SS-LON
FDLON-T056-SS	Ø 5.6 X 401	T056-SS	M056-SS-LON
FDLON-T064-SS	Ø 6.4 X 401	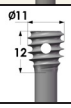 T064-SS	M064-SS-LON

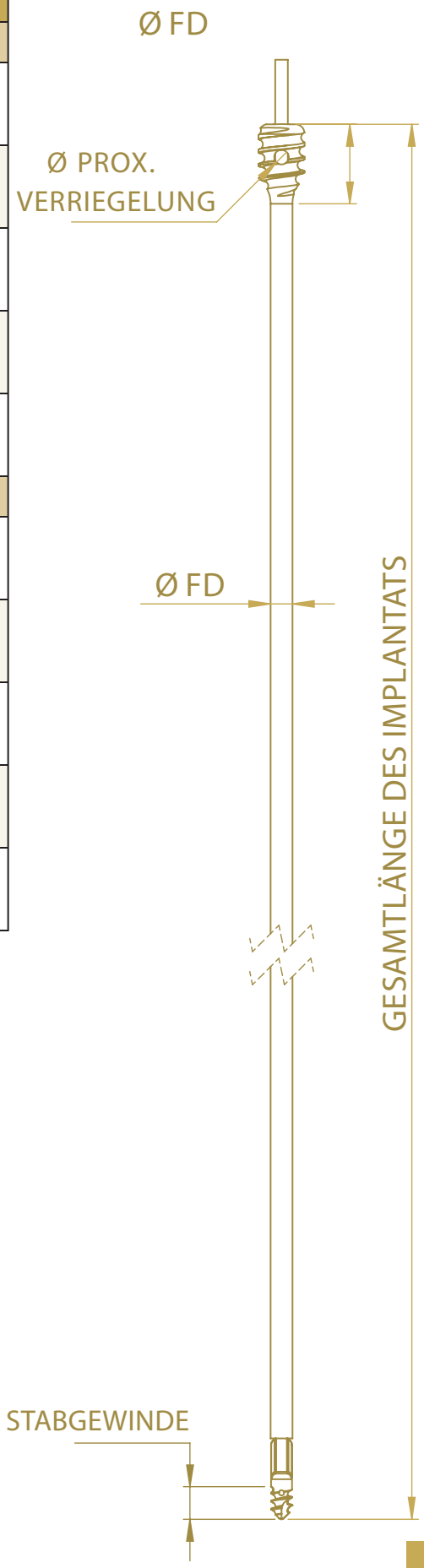

INFORMATIONEN ZUR HUMERUSSTRECKUNG (von Dr. F. Fassier)

Traditionell wurde der Humerus bei OI anhand von zwei Methoden gestreckt:

- **Antegrad durch die Rotatorenmanschette**
- **Retrograd ("Eiffelturm-Konstruktion") mit zwei elastischen Nägeln, von denen einer vom medialen Epikondylus und einen vom lateralen Kondylus aus eingebracht wurde.**

Bei der antegraden Technik ist der Zugang invasiver und gewebeschädigender, was eine längere Rehabilitation der Schulter zur Folge hat. Technisch gesehen ist die Verwendung eines einteiligen Implantats wie einer Rush-Pin oder eines SLIM-Nagels relativ einfach.

Das Einbringen des FD-Stabs ist jedoch aufwendiger, insbesondere beim Einsetzen des Nagelrohrs, da der Stab so zugeschnitten werden muss, dass er in der proximalen Epiphyse verankert ist.

Bei der retrograden Technik, bei der ein statisches Implantat verwendet wird, sind die Nägel nach zwei Jahren aufgrund des proximalen Wachstums des Humerus wahrscheinlich zu kurz. Dadurch bleibt der proximale Teil des Humerus ungeschützt und ist frakturgefährdet. Das gleiche Risiko besteht bei nicht-teleskopischen Nägeln, die von proximal nach distal eingebracht werden, wobei diesmal der distale Humerus ungeschützt bleibt und frakturgefährdet ist. Um den Zugang und das gesamte Verfahren zu erleichtern und das Trauma der Rotatorenmanschette zu mindern, wird eine neuere Technik des retrograden Einbringens des Teleskopnagels beschrieben.

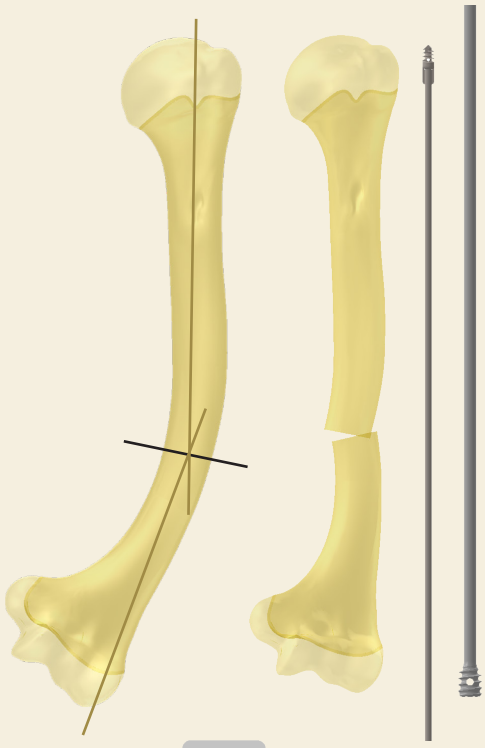

WAHL DES DURCHMESSERS

Die Wahl des Nageldurchmessers richtet sich nach der Größe des Markraumisthmus.

WAHL DER LÄNGE

Die Länge von Stab und Nagelrohr wird intraoperativ nach Durchführung der Osteotomien bestimmt.

Bei retrogradem Zugang wird je nach der Höhe der proximalen Humerusepiphyse ein L- (langes) Gewinde oder S-Gewinde (kurzes) gewählt.

⚠ **Der retrograde Zugang ist bei einer Deformität, die sich ausschließlich im proximalen Drittel des Humerus befindet, nicht ratsam, da eine distale Osteotomie erforderlich ist, um den Verlauf des Nagels von der lateralen Säule bis zur Mitte des Markraums zu ermöglichen.**

PATIENTENLAGERUNG

Der Patient liegt in Rückenlage auf einem strahlendurchlässigen Tisch, wobei der betroffene Arm parallel zum Rumpf liegt. Ein Kochsalzbeutel wird unter die Schulter gelegt. Die Abdeckungen müssen einen freien Zugang zur gesamten Schulter ermöglichen, falls eine antegrade Nagelung sich als einzig mögliche Option erweisen sollte. Der Endotrachealtubus muss sich auf der entgegengesetzten Seite des Mundes befinden, um einen Kontakt während des Eingriffs und das Risiko einer Unterbrechung der Schlauchverbindung zu vermeiden. Der C-Bogen befindet sich auf der anderen Seite des Tisches. Zu beachten ist, dass bei kleinen Kindern die Verwendung eines Handtisches nicht möglich ist.



ZUGANG

Es wird der klassische distale laterale Zugang mit Freilegung (und Schutz) des Nervus radialis verwendet. Der Humerus wird unter C-Bogen-Kontrolle auf der Höhe der geplanten Osteotomie freigelegt. Das Periost des Humerus wird halbkreisförmig und so weit wie möglich auf der der medialen Seite des Humerus durchschnitten. Dadurch entsteht ein Periostlappen, an dem eine 2/0 Dexon-Naht befestigt wird. Dieser Lappen wird seitlich zurückgezogen, um den Nervus radialis während des Eingriffs zu schützen.

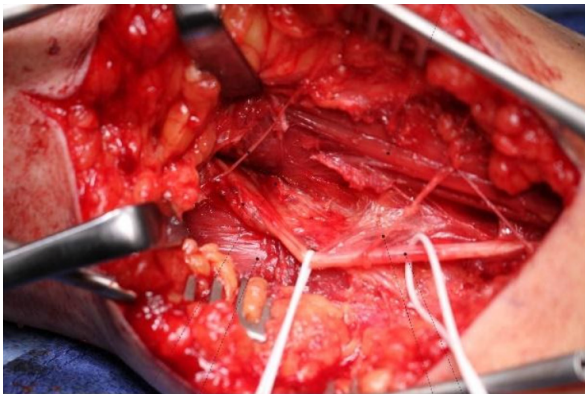

Den Nervus radialis schützen

OSTEOTOMIE

Um den Humerus werden Hohmann-Haken angebracht. Die Osteotomie wird mit einem Osteom durchgeführt, nachdem zuvor mit einem kleinen Bohrer (2,0 mm oder kleiner) Löcher gebohrt wurden. Nach vollendeter Osteotomie wird ein kleiner Knochenkeil, der der zur Begradigung des Knochens erforderlichen Korrektur entspricht, mit einem Rongeur seitlich reseziert.

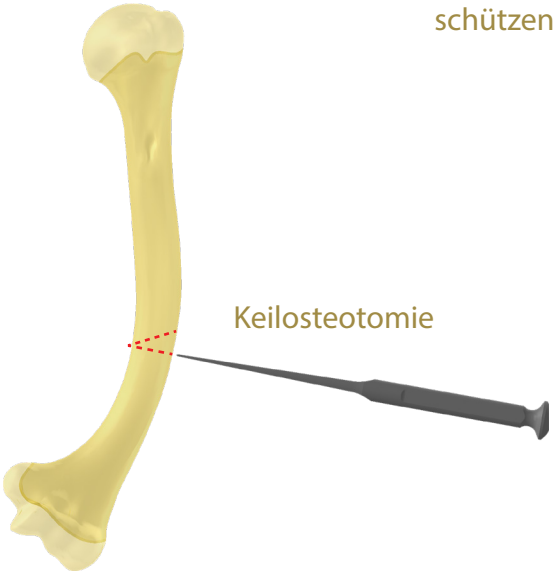

AUFBOHREN

Während das distale Humerusfragment vorsichtig mit einer kleinen Knochenklemme festgehalten wird, wird mit einem 2,6-mm-Bohrer ein auf den lateralen Kondylus des Humerus gerichteter Kanal gebohrt. Anschließend wird ein 1,6-mm-Führungsdraht eingeführt und durch die laterale Kortikalis des distalen Humerus, direkt seitlich des Ellenbogengelenks, geschoben. Das Auffräsen über den Führungsdraht erfolgt mit einer FD-Reibahle, in der Regel 3,2 mm bei kleinen Patienten, bis zum Austrittspunkt aus dem Markraum am lateralen Kondylus. Das Auffräsen des proximalen Humerusfragments erfolgt dann über einem Führungsdraht. Wenn das proximale Fragment gebogen ist, kann eine weitere Osteotomie perkutan durchgeführt werden.

Die Aufbohrung endet 1 cm vor der proximalen Humeruswachstumsfuge.

Nicht die proximale Wachstumsfuge aufbohren

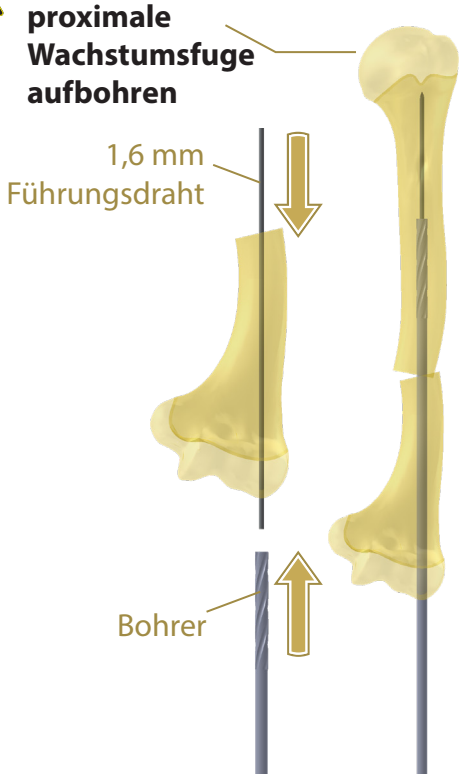

STAB

Die Länge des Stabs wird von der Osteotomie bis zum subchondralen Knochen des Humeruskopfes und von der Osteotomie bis zum Austrittspunkt der Reibahle durch die Kortikalis des Humeruskondylus gemessen. Der Stab wird dann mit dem Stabschneider geschnitten und mit dem Stab-Eindrehinstrument eingebracht.

Der Stab wird vorgeschoben, bis alle Gewindegänge in der Epiphyse liegen. Für optimalen Halt sollten die Gewindegänge bis zum subchondralen Knochen vorgeschoben werden.

Es ist wichtig, für das Einbringen des Nagelrohrs einen Führungsdraht im Stab-Eindrehinstrument zu belassen. Dies erleichtert die Einführung des Nagelrohrs in das Weichteilgewebe.

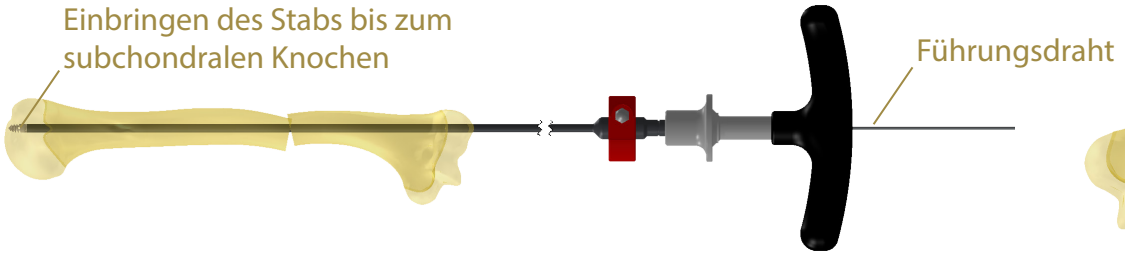

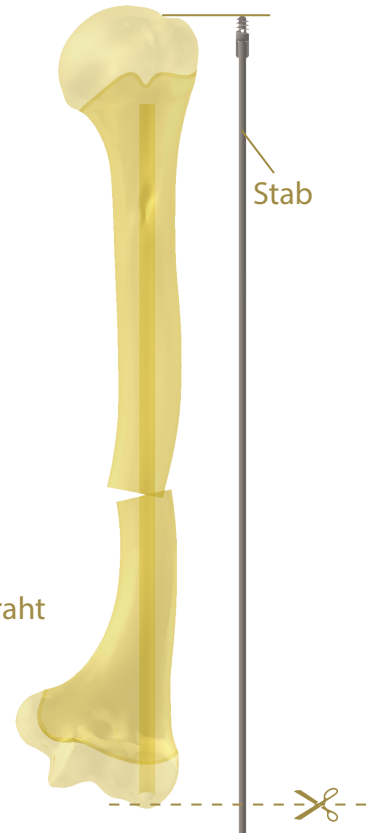

NAGELROHR

Das Nagelrohr wird 1 cm vor der proximalen Humeruswachstumsfuge mit einer Hochgeschwindigkeitstrennscheibe durchtrennt (siehe Anweisungen für den Femur in Schritt 7). Das Nagelrohr wird über den Führungsdraht vorgeschoben, der bei der Entnahme des Stab-Eindrehinstruments im Kanal verblieben ist.

Es sollte nicht allzu schwierig sein, die Spitze des Stabs zu ertasten und das Nagelrohr über den Stab zu schieben. Bei Schwierigkeiten ist es immer möglich, den Eintrittspunkt auf der Haut zu vergrößern und das Nagelrohr unter direkter Sicht zu positionieren.

Wenn die proximalen Gewindegänge des Nagelrohrs gerade den Knochen am lateralen Kondylus berühren, wird mit dem C-Bogen geprüft, ob die Länge ausreichend ist: Der Abstand zwischen dem Ende des Nagelrohrs und den “Flügeln” des Stabs muss größer als die Höhe des Gewindes sein. So wird sichergestellt, dass das Nagelrohr den Stab im Schultergelenk nicht nach oben drückt. Dann wird das Nagelrohr eingeschraubt, bis das Gewinde vollständig im lateralen Kondylus verankert sind.

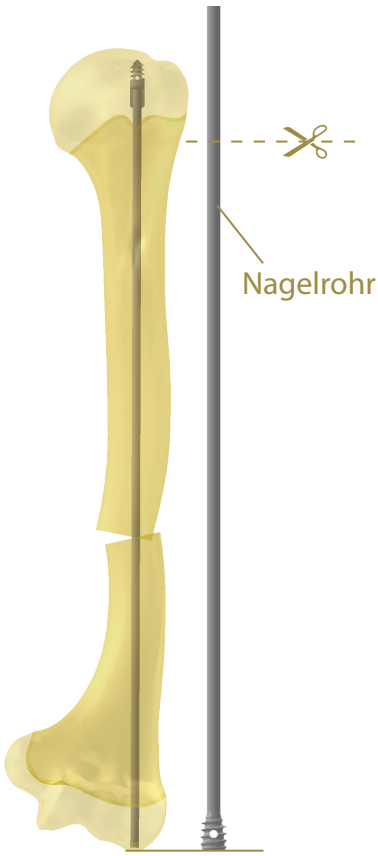

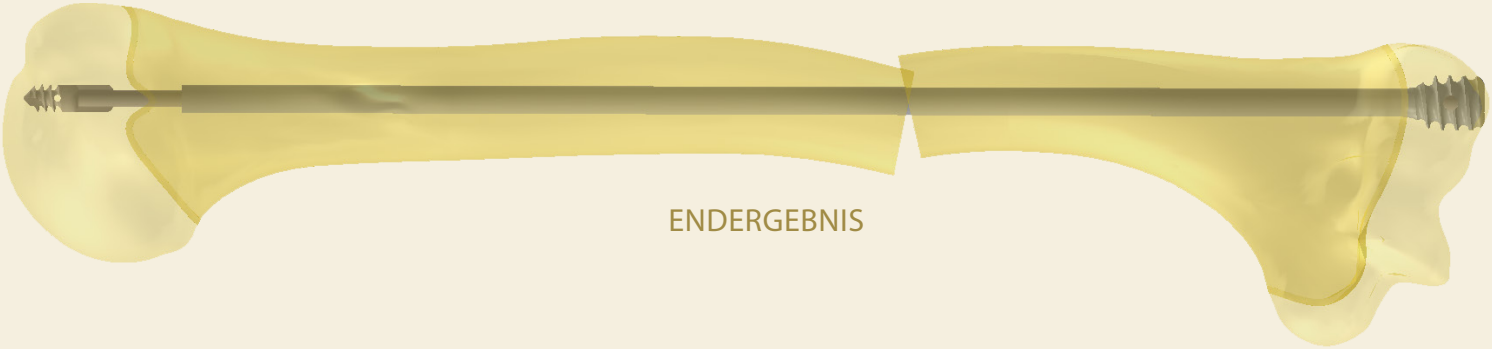

VERSCHLUSS UND POSTOPERATIVE VERSORGUNG

Der Periostlappen des Oberarmknochens wird mit dem Weichteilgewebe (Muskel) auf der gegenüberliegenden Seite des Knochens vernäht, um zu verhindern, dass der Nervus radialis an dem sich bildenden Kallus anhaftet.

Die postoperative Ruhigstellung erfolgt bei jüngeren Patienten mit einer maßgefertigten Armschlinge (Vietnam Sling) und bei älteren Patienten mit einer Stevenson-Schiene. In der Regel kann nach einer 3-wöchigen Ruhigstellung Rotationsstabilität erzielt und dann mit der Reha begonnen werden.

Da das Schultergelenk bei dieser Technik nicht betroffen ist, kann die Schultermobilität leicht wiedererlangt werden. Was das Mobilität des Ellenbogens betrifft, ist darauf zu achten, dass die distale Humerusosteotomie/-fraktur gänzlich verheilt sein muss, bevor der Ellenbogen voll gestreckt werden kann. Jeder Versuch, den Ellenbogen zu strecken, bewirkt eine Streckspannung an der Osteotomie-/Frakturstelle und kann zu einer Nicht-Vereinigung der Frakturenden führen, was eine sehr schwer zu behandelnde Komplikation darstellt.

HINWEISE

Diese Technik ist wesentlich einfacher als die durch die Rotatorenmanschette gehende antegrade IM-Nagelung des Humerus. Sie hinterlässt jedoch eine leichte Varusstellung des distalen Humerus. Die normale anatomische Achse endet in der Fossa olecrani, während bei dieser Technik die anatomische Achse in der lateralen Säule des distalen Humerus endet.

Fassier-Duval

Telescopic IM System™

Pega Medical™

1111 Autoroute Chomedey, Laval, Quebec KANADA H7W 5J8
Telefon: 450-688-5144 ▪ Fax: 450-233-6358
info@pegamedical.com
www.pegamedical.com

© 2022 Pega Medical, Inc.

Vertrieben von